Reconstrução de maxila total com o uso de L-PRF associado ao Alobone Poros para colocação de implantes osseointegráveis

Total maxillary reconstruction using L-PRF associated with Alobone Poros for placement of osseointegrated implants

Reconstrucción total del maxilar utilizando L-PRF asociado a Alobone Poros para la colocación de implantes osteointegrados

DOI:10.34119/bjhrv7n5-590

Submitted: Sep 27th, 2024
Approved: Oct 24th, 2024

Bruno Campos Amorim
Doutorando em Implantodontia
Instituição: Faculdade São Leopoldo Mandic
Endereço: Brasília, Distrito Federal, Brasil
E-mail: bcampos2005@yahoo.com.br

Luiz Eduardo Felizardo
Doutorando em implantodontia
Instituição: Faculdade São Leopoldo Mandic
Endereço: Brasília, Distrito Federal, Brasil
E-mail: luiz.felizardo@gmail.com

Thiago Soares de Sá
Mestrando em Implantodontia
Instituição: Faculdade São Leopoldo Mandic
Endereço: Brasília, Distrito Federal, Brasil
E-mail: thiagoimplanto@iclould.com

RESUMO
O objetivo deste relato de caso foi apresentar um tratamento no qual foi realizado aumento ósseo horizontal em uma maxila atrófica, com a utilização de biomaterial alógeno , hidroxiapatita sintética,(Alobone Osseocon)associado ao L-PRF e recoberto apenas com membranas de fibrinas autólogas, associou-se 6 parafusos tipo tenda de 10 mm. Foi realizado levantamento de seio maxilar bilateral concomitantemente ao aumento ósseo. Após 6 meses de cicatrização da regeneração óssea, foram feitos as instalações de implantes do tipo cone-morse (Neodent), com a confecção de uma prótese total provisória em resina acrílica. Após o período de 4 meses de osseointegração, foi confecionado uma prótese definitiva em resina acrílica do tipo protocolo. Através da análise histológica de biopsias de fragmento ósseo no sentido horizontal, realizadas com brocas trefinas de 2 mm no momento da colocação dos implantes, observou-se um osso cortical bem estruturado com a presença de osteoblastos, osteócitos e medula óssea ao redor das partículas do biomaterial. Presença de lamelas ósseas primário e osso secundário, vasos sanguíneos e sem presença de infiltrados inflamatórios.

Palavras-chave: implantes osseointegrados, regeneração naturalmete guiada, carga precoce, L-PRF, aumento ósseo horizontal.

ABSTRACT
The objective of this case report was to present a treatment in which horizontal bone augmentation was performed in an atrophic maxilla, using allogenic biomaterial, synthetic hydroxyapatite, (Alobone Osseocon) and covered only with L-PRF membranes, associated with 6 tent-type screws of 10 mm. Bilateral maxillary sinus lifting was performed concomitantly with bone augmentation. After 6 months of healing of the bone regeneration, Morse-cone implants (Neodent) were installed, with the fabrication of a temporary total prosthesis in acrylic resin. After a period of 4 months of osseointegration, a definitive prosthesis in acrylic resin of the protocol type was fabricated. Through histological analysis of bone fragment biopsies in the horizontal direction, performed with 2 mm trephine drills at the time of implant placement, a well-structured cortical bone was observed with the presence of osteoblasts, osteocytes and bone marrow around the biomaterial particles. Presence of primary and secondary bone lamellae, blood vessels and no presence of inflammatory infiltrates.

Keywords: osseointegrated implants, naturally guided regeneration, early loading, L-PRF, horizontal bone augmentation.

RESUMEN
El objetivo de este caso clínico fue presentar un tratamiento en el que se realizó un aumento óseo horizontal en un maxilar atrófico, utilizando biomaterial alogénico, hidroxiapatita sintética, (Alobone Osseocon) asociado a L-PRF y cubierto únicamente con membranas de fibrina autólogas, asociado a seis tornillos de tienda de 10 mm. La elevación del seno maxilar bilateral se realizó concomitantemente con el aumento óseo. Tras 6 meses de cicatrización por regeneración ósea, se colocaron implantes cónicos (Neodent) y una prótesis total provisional de resina acrílica. Tras cuatro meses de osteointegración, se confeccionó una prótesis definitiva de resina acrílica tipo protocolo. El análisis histológico de las biopsias de fragmentos óseos tomadas horizontalmente con fresas helicoidales de 2 mm en el momento de la colocación del implante reveló hueso cortical bien estructurado con presencia de osteoblastos, osteocitos y médula ósea alrededor de las partículas de biomaterial. Presencia de laminillas óseas primarias y hueso secundario, vasos sanguíneos y ausencia de infiltrados inflamatorios.

Palabras clave: implantes osteointegrados, regeneración naturalmente guiada, carga temprana, L-PRF, aumento óseo horizontal.

1 INTRODUÇÃO

Na década passada vários concentrados plaquetários de segunda geração ganharam imensa popularidade e entre eles o mais amplamente usado em odontologia é o PRF. O conceito inaugurou uma nova era de concentrados plaquetários completamente autólogos, sem adição de trombina bovina ou anticoagulantes (Shah *et al*., 2007). Entre suas vantagens podemos destacar sua origem autóloga, o fácil preparo, baixo custo e muito melhor eficiência que seus predecessores na capacidade de reter plaquetas e liberar fatores de crescimento de forma contínua (Dohan *et al*., 2006).

Clássico PRF, também conhecido como PRF de Choukroun foi desenvolvido por Choukroun na França (Dohan Ehremfest *et al*., 2012; Dohan *et al*., 2006). O sangue é coletado sem anticoagulantes em tubos de vidro secos de 9 ml (Ehrenfest *et al*., 2017) e imediatamente centrifugado por 12 minutos e 400g de força, sendo que a ativação ocorre durante a centrifugação e permite a formação de um denso coágulo de fibrina e plaquetas no meio do tubo, entre as células vermelhas e o plasma acelular. Devido a densa arquitetura da fibrina, seu uso em várias áreas da medicina e odontologia se tornaram bastante úteis (Dohan Ehremfest *et al*., 2012).

A cicatrização das feridas em reposta à injúria tecidual caracteriza-se por diversas atividades celulares coordenadas; que são dependentes de fatores de crescimento, citocinas e quimiocinas, que resultam em reparo tecidual (Barrientos ;Beldon, 2010). Neste contexto, o reparo tecidual em adultos envolve os seguintes eventos: 1- hemostasia, 2- inflamação apropriada, 3- Diferenciação, proliferação e migração de células indiferenciadas para o sítio da ferida, 4- adequada angiogênese, 5- re-epitelização e 6- formação adequada, alinhamento e reticulação do colágeno fornecendo resistência ao tecido cicatrizado (Gosain; Velnar 2009).

O uso de concentrados derivados de plaquetas para melhorar o reparo de tecidos orais foi validado, principalmente para implantologia, uma vez que condições ósseas satisfatórias são indispensáveis (Dohan Ehremfest, 2009). É fato que esses materiais são ricos em fatores de crescimento e citocinas responsáveis pelo processo inflamatório, levando à substituição por reparo. Portanto, seu uso pode acelerar esse processo fisiológico , através do suprimento local e progressivo de fatores e proteínas de crescimento que fornecem propriedades únicas para remodelação de tecidos, cicatrização de feridas e ação angiogênica (Pascale ,2014).

Assim, acredita-se que a combinação de L-PRF com xenoenxertos, como osso bovino mineral desproteinizado, poderia levar a melhorias na cicatrização de defeitos ósseos de tamanho crítico, uma vez que os fatores de crescimento seriam adicionados aos biomateriais utilizados como preenchimento ósseo. Para elucpidar melhor o processo fisiológico de integração do enxerto ósseo em seus leitos receptores, destacamos três marcadores imunológicos envolvidos: fator de transcrição 2 relacionado ao Runt (RUNX 2), osteocalcina (OC) e fator endotelial do crescimento vascular (VEGF). Runx2 é um fator de transcrição expresso principalmente em pré-osteoblastos jovens. Portanto, é utilizado para avaliar a atividade de diferenciação osteoblástica, caracterizando a resposta da osteoindução. O VEGF permite avaliar a proliferação vascular caracterizando a resposta à osteocondução. Como a cicatrização óssea requer um ambiente adequado para promover a formação vascular, a fim de fornecer nutrientes e oxigênio ao enxerto, o VEGF é um dos fatores de crescimento vascular

mais importantes para promover a migração e proliferação de células endoteliais (Dohan Ehremfest; 2009).

2 RELATO DE CASO CLÍNICO

Paciente do sexo feminino, 78 anos ASA II, desdentada, portadora de uma prótese total superior e inferior removível, com queixa principal de instabilidade e desconforto na prótese superior. Foi proposto a reabilitação com implantes dentários e uma prótesese implantossuportada do tipo protocolo.

Figura 1 - Imagem oclusal da maxila

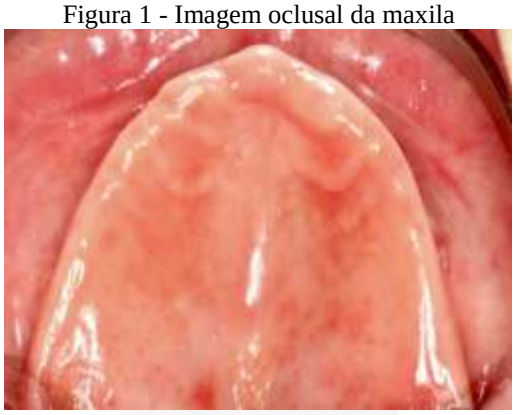

Fonte: De autoria própria.

Após a anamenese, foi solicitado um tomografia computadorizada , onde observou-se perda óssea severa, inviabilizando a instalação dos implantes.

Figura 2 - Tomografia Computadorizada da região anterior superior

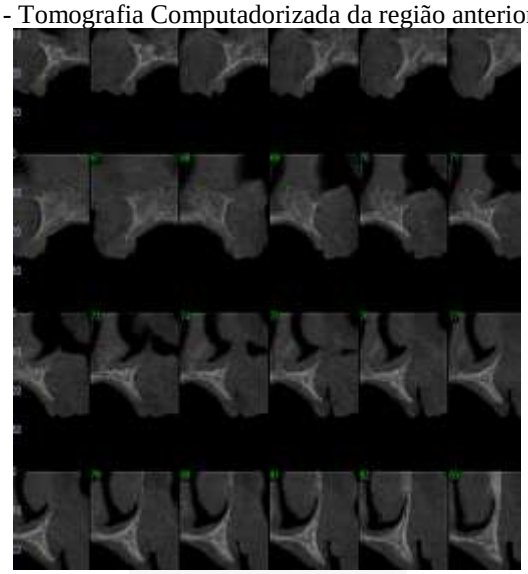

Fonte: De autoria própria.

Baseado no exame clínico e tomográfico, o tratamento proposto, foi a reconstrução maxilar total, com levantamento do seio maxila bilateral asscociando o L-PRF a um biomaterial de hidroxiapatita sintética(Alobone Poros) .Foram instalados 6 parafusos tipo tenda de 10 mm e realizado a decorticalização com piezzo cirúrgico com a finalidade de oferecer nutrição ao enxerto

Figura 3 - Parafusos tipo tenda e decorticalização



Fonte: De autoria própria.

Com o leito cirúrgico preparado, foi confeccionado o Stick Bone (L-PRF + biomaterial). A proporção utilizada foi 0,5 gramas de biomaterial para cada membrana de L-PRF.

Figura 4 - Acesso ao seio maxilar pela janela lateral

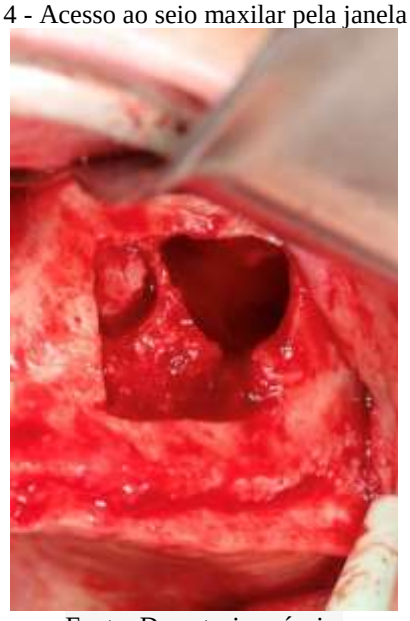

Fonte: De autoria própria.

Figura 5 - Coágulos de L-PRF



Fonte: De autoria própria.

Figura 6 - Stick Bone confeccionado com Alobone (Hidroxiapatita sintética)



Fonte: De autoria própria.

Figura 7 - Stick Bone acomodado na Maxila



Fonte: De autoria própria.

Figura 8 - Membranas de L-PRF recobrindo o Stick Bone

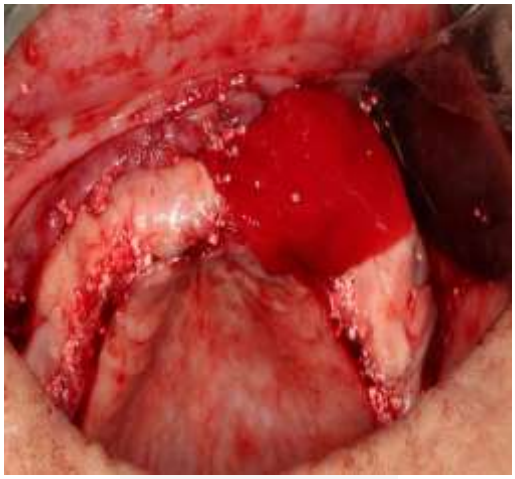

Fonte: De autoria própria.

Figura 9 - Fechamento do retalho sem tensão, com fios de polipropileno e PTFE



Fonte: De autoria própria.

A paciente foi orientada a ficar sem usar a prótese total por 15 dias e após esse período, foi removido toda a flange da próte se afim de evitar pressão na área de enxertia.

Com 6 meses foi reavaliado o rebordo , e solicitado uma nova tomografia da maxila, onde nota-se que o aumento horizontal foi considerável. O planejamento foi de instalação de 8 implantes Neodent Drive 3, 5x 8 mm .

Figura 10 - Tomografia da região enxertada na região dos incisivos centrais



Fonte: De autoria própria.

Figura 11 - Radiografia panorâmica, após 6 meses



Fonte: De autoria própria.

Aguardado o tempo de 4 meses de osseointegração com carga precoce, um novo retalho foi realizado afim de observar a maturação e remodelação do biomaterial. Uma biópsia foi realizado com uma broca trefina de 4mm de diâmetro na região anterior e encaminhado ao laboratório de histologia da Faculdade São Leopoldo Mandic.

Figura 12 - Implantes instalados em osso neoformado em 6 meses



Fonte: De autoria própria.

Figura 13 - Aspecto clínico do biomaterial remodelado após 10 meses

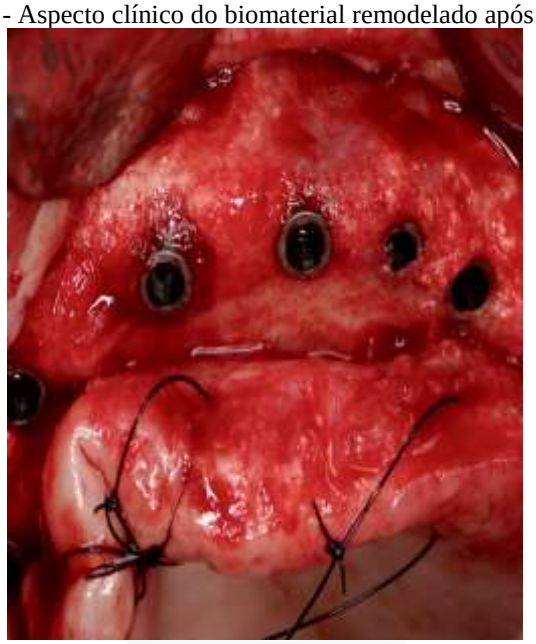

Fonte: De autoria própria.

Figura 14 - Imagem histológica

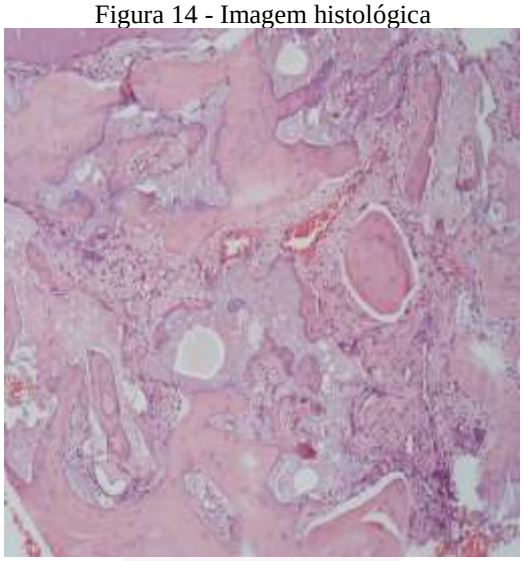

Fonte: De autoria própria.

Nas imagens histológicas podemos notar a presença de osteoblastos, osteócitos e medula óssea ao redor das partículas do biomaterial. Presença de lamelas ósseas primário e osso secundário, vasos sanguíneos e sem presença de infiltrados inflamatórios. A prótese então foi confeccionada com dentes de acrílico da marca Kulser(Alemanha) na cor A3 na escala Vita.

Figura 15 - Prótese protocolo instalada



Fonte: De autoria própria.

Figura 16 - Sorriso Final



Fonte: De autoria própria.

3 DISCUSSÃO

Estudos recentes destacam a importância do L-PRF no tratamento de defeitos ósseos e periodontais. A utilização nesses casos tem mostrado uma melhora significativa na regeneração do osso alveolar e na redução das bolsas periodontais, resultando em uma maior estabilidade dos dentes e na melhoria geral da saúde periodontal (Miron *et al*., 2021). Além disso, tem se mostrado eficaz na promoção da cicatrização de tecidos moles, o que é importante para o sucesso a longo prazo de muitos procedimentos odontológicos.

O L-PRF também é vantajoso em termos de biocompatibilidade e segurança. Como um biomaterial autólogo, minimiza o risco de reações imunológicas e rejeições, tornando-a uma opção segura para uma ampla variedade de pacientes (de Carvalho *et al*., 2021). A simplicidade na preparação e aplicação da PRF também contribui para sua popularidade crescente na odontologia regenerativa.

A aplicação dessas membranas de fibrinas em odontologia regenerativa continua a se expandir, com pesquisas contínuas explorando novas aplicações e combinações com outras terapias. A busca por protocolos de tratamento mais eficazes e personalizados está

impulsionando a inovação na área, com o objetivo de melhorar os resultados clínicos e a qualidade de vida dos pacientes.

O uso de materiais alógenos pode ser uma excelente alternativa a pacientes resistentes a enxertos derivados de animais, visto que cada vex mais cresce a população de indivíduos veganos

O L-PRF tem demonstrado ser uma ferramenta altamente eficaz na odontologia regenerativa, com aplicações que vão desde implantes dentários até tratamentos estéticos e periodontais. A capacidade de promover a regeneração tecidual e acelerar a cicatrização a torna um componente essencial nos tratamentos odontológicos modernos. A pesquisa contínua e o desenvolvimento de novas aplicações continuarão a expandir suas indicações e melhorar os resultados dos tratamentos. Os fatores de crescimento desempenham papéis essenciais na regeneração tecidual, especialmente no contexto da odontologia regenerativa. Entre os diversos fatores de crescimento, a proteína morfogenética óssea 2 (BMP-2) e o fator de crescimento endotelial vascular (VEGF) se destacam por suas funções críticas na osteogênese e na angiogênese, respectivamente. Estes fatores são frequentemente utilizados em combinação para potencializar os efeitos regenerativos, especialmente em procedimentos que envolvem a reparação óssea e a cicatrização de tecidos moles.

4 CONCLUSÃO

Conclui-se que essa técnica tem como vantagem a diminuição da morbidade do paciente visto a desnecessidade de remoção de um bloco autógeno removido seja do ramo mandibular ou de outras áreas doadoras como segundo leito cirúrgico. Na análise histológica verificou uma grande quantidade de osteoblastos , osteócitos e medula óssea, viabilizando assim a técnica quando comparado ao enxerto ósseo autógeno considerado o “padrão ouro”, nas regenerações ósseas.

REFERÊNCIAS

BARRIENTOS, S.; STOJADINOVIC, O.; GOLINKO, MS.; BREM, H.; TOMIC-CANIC, M. Growth factors and cytokines in wound healing. Wound Rep Reg (2008) 16 585–601.

BELDON, P. Basic science of wound healing. Surgery - Oxford International Edition , Volume 28 , Issue 9 , 409 – 412, 2010.

CASTRO AB, *et al*. Regenerative potential of leucocyte- and platelet-rich fibrin. Part B: sinus floor elevation, alveolar ridge preservation and implant therapy. A systematic review. J Clin Periodontol. 2017;44(2):225-234.

CHANG YC, ZHAO JH. Effects of platelet-rich fibrin on human periodontal ligament fibroblasts and application for periodontal infrabo-ny defects. Aust Dent J. 2011;56:365-371.

CHOUKROUN J, DISS A, SIMONPIERI A, *ET AL*. Platelet-rich fibrin (PRF): a second generation platelet concentrate. Part IV: Clinical effects on tissue healing.

CHOUKROUN J, *et al*. Platelet-rich fibrin (PRF): a second generation platelet concentrate. Part V: histologic evaluations of PRF effects on bone allograft maturation in sinus lift. Oral Surg Oral Med Oral Pathol Oral Radiol Endod. 2006b;101(3):299-303.

DE PASCALE, MR.; SOMMESE, L.; CASAMASSIMI, A.; NAPOLI, C. Platelet derivatives in regenerative medicine: an update. Transfusion Medicine Reviews (2014).

DOHAN DM, CHOUKROUN J. PRP, cPRP, PRF, PRG, PRGF, FC. How to find your way in the jungle of platelet concentrates? Oral Surg Oral Med Oral PatholOral Radiol Endod. 2007;103(3):305-6.

DOHAN, D.M, *ET AL*. Platelet-rich fibrin (PRF): a second-generation platelet concentrate. Part III: leucocyte activation: a new feature for platelet concentrates? Oral Surg Oral Med Oral Pathol Oral Radiol Endod. 2006c;101(3):51-5.

DOHAN, DM.; CHOUKROUN, J.; DISS, A.; DOHAN, SL.; DOHAN, AJJ.; MOUHYI, J. Platelet-rich fibrin (PRF): A second-generation platelet concentrate. Part I: Technological concepts and evolution. Oral Surg Oral Med Oral Pathol Oral Radiol Endod 2006;101:E37-44.

DOHAN, DM.; CHOUKROUN, J.; DISS, A.; DOHAN, SL.; DOHAN, AJJ.; MOUHYI, J; GOGLY, B. Platelet-rich fibrin (PRF): A second-generation platelet