Análise Histológica de Levantamento de Seio Maxilar Utilizando Biomaterial Xenógeno *Versus* Sintético + L-Prf (Fibrina Rica em Plaquetas e Leucócitos)

Jean Carlos Silva Basílio[1]/Evelyn Júri Rezende de Lacerda[2]/Marcos Vinicios Starling Vieira[3]
Heloisa de Lima Mendes[4]/Lílian Júri Rezende de Lacerda[5]

O objetivo deste trabalho é relatar um caso clínico de um tratamento na região posterior da maxila com uma análise clínica e histológica da neoformação óssea de enxerto em seio maxilar utilizando hidroxiapatita (HA) sintética versus xenoenxerto acompanhado de L-PRF (fibrina rica em plaquetas e leucócitos) com o objetivo de instalar implantes dentais. Os resultados encontrados pela histologia são compatíveis com os existentes na literatura científica. Int J Oral Maxillofac Implants - edição em português 2018;1:25–29. doi: 10.20432/jomi25.

Palavras-chave: *enxerto ósseo, levantamento, seio maxilar, hidroxiapatita sintética, histologia*

A reabilitação oral utilizando implantes osseointegrados encontra problemas devido à reabsorção óssea e falta de tecido para sustentação dos implantes. Na região posterior da maxila, em pacientes com edentulismo, o seio maxilar se encontra em íntima relação com a cortical óssea, apresentando quantidade insuficiente de osso. No decorrer do tempo após a exodontia, o seio maxilar acaba pneumatizando e diminuindo a quantidade de osso disponível em altura na região posterior da maxila, inviabilizando a colocação de implantes. A enxertia do seio maxilar (*sinus lifting*), que tem como objetivo recuperar a disponibilidade óssea vertical, se tornou um procedimento rotineiro e previsível.[1] Diversos tipos de biomateriais de enxerto vêm sendo estudados e utilizados clinicamente, tais como: osso autógeno, osso humano seco e congelado desmineralizado (DFDB), osso humano seco e congelado (FDBA), fosfato β-tricálcico (β-TCP), hidroxiapatita natural, carbonato de cálcio, vidro bioativo, hidroxiapatita sintética e uma combinações destes.[1] Os biomateriais de origem sintética vêm recebendo atenção especial visto que possibilitam, em muitos casos, a diminuição ou a eliminação do uso de biomateriais de origem autógena, alógena ou xenógena.[2]

[1]Especializando em Implantodontia na Faculdade Cathedral.
[2]Mestre e Especialista em Implantodontia pela São Leopoldo Mandic. Coordenadora e Professora do curso de Especialização em Implantodontia na Funorte Filial Ubá.
[3]Especialista em Implantodontia pela Funorte/Soebras.
[4]Especialista em Implantodontia pela Funorte/Soebras.
[5]Graduando em Odontologia na UninCor Belo Horizonte.

Correspondência para: Evelyn Júri Rezende de Lacerda, Rua Santa Cruz, n°39 / salas 103 – Centro – Ubá – Minas Gerais – CEP: 36500-000. Tel.: (32)98864-0798; E-mail: evelynlacerda@uol.com.br

A LPRF (fibrina rica em plaquetas e leucócitos) promove uma rápida cicatrização devido à estimulação da produção de colágeno pelo plasma rico em plaquetas e pela fibrina rica em plaquetas, auxiliada por fatores de crescimento. Estes não são, contudo, os atores principais quando o assunto é coagulação e cicatrização de tecidos. A reparação de tecidos constitui um desafio constante na área da medicina regenerativa, onde diversos biomateriais têm sido estudados para otimizá-la.

O objetivo deste trabalho foi realizar o relato de um caso clínico do tratamento da região posterior da maxila com uma análise clínica e histológica da neoformação óssea de um enxerto em seio maxilar utilizando hidroxiapatita (HA) sintética *versus* xenoenxerto acompanhado de LPRF.

MATERIAIS E MÉTODOS

Paciente C. R, 52, leucoderma, ASA 1, apresentou ao exame radiográfico extensa pneumatização dos seios maxilares (Fig 1a) e ao exame clínico ausência dos molares superiores (Fig 1b). Foi proposta enxertia dos seios maxilares previamente à instalação dos implantes utilizando-se biomateriais e agregado plaquetário L-PRF (fibrina rica em plaquetas e leucócitos).

Foi realizada a coleta sanguínea para obtenção de membranas de L-PRF e fibrina na fase líquida (Fig 1c); enquanto os procedimentos de centrifugação eram executados, iniciou-se a cirurgia de abertura da janela para elevação do seio maxilar (Fig 1d), seguida do levantamento da membrana sinusal por meio de curetas (Fig 1e). Não ocorreu nenhuma intercorrência até o momento, considerando a perfuração da membrana como um fator importante a ser observado.

Após a centrifugação do sangue, foi realizada a transferência dos coágulos de fibrina para a caixa específica para a obtenção das membranas (Fig 1f). Iniciou-se a colocação de uma membrana de L-PRF no interior do seio em contato com a membrana sinusal (Fig 1g), acomodada abaixo desta, proporcionado vedamento de qualquer possível perfuração, mesmo que microscópica, e considerando os procedimentos feitos com as curetas em seu descolamento (Fig 1h).

Nas Figs 2a,b, ilustra-se o *stick bone* obtido pela polimerização da fibrina em fase líquida incorporada ao biomaterial, e sendo dividido para preenchimento do seio. Foram utilizados dois vidros de biomaterial para cada seio, sendo que no lado direito o biomaterial escolhido foi o Bio-Oss xenógeno (Geistlich®, São Paulo/SP, Brasil) (Fig 2c), e no lado esquerdo o Alobone (Osseocon®, Rio de Janeiro/RJ, Brasil).

Prosseguiu-se à cirurgia com a colocação de uma membrana de LPRF recobrindo a janela lateral, introduzindo suas bordas no interior do seio maxilar (Figs 2d,e), seguida de mais membrana de PRF entre o periósteo e o osso maxilar para proteção da janela do seio (Fig 2f) e sutura (Fig 2g).

Passados 9 meses do procedimento de enxertia dos seios maxilares, foi realizada a trefinagem de amostras para avaliação histológica (Figs 2h,i), notando-se desde já a boa resistência do osso enxertado. Prosseguiu-se com a instalação dos implantes (Fig 2j).

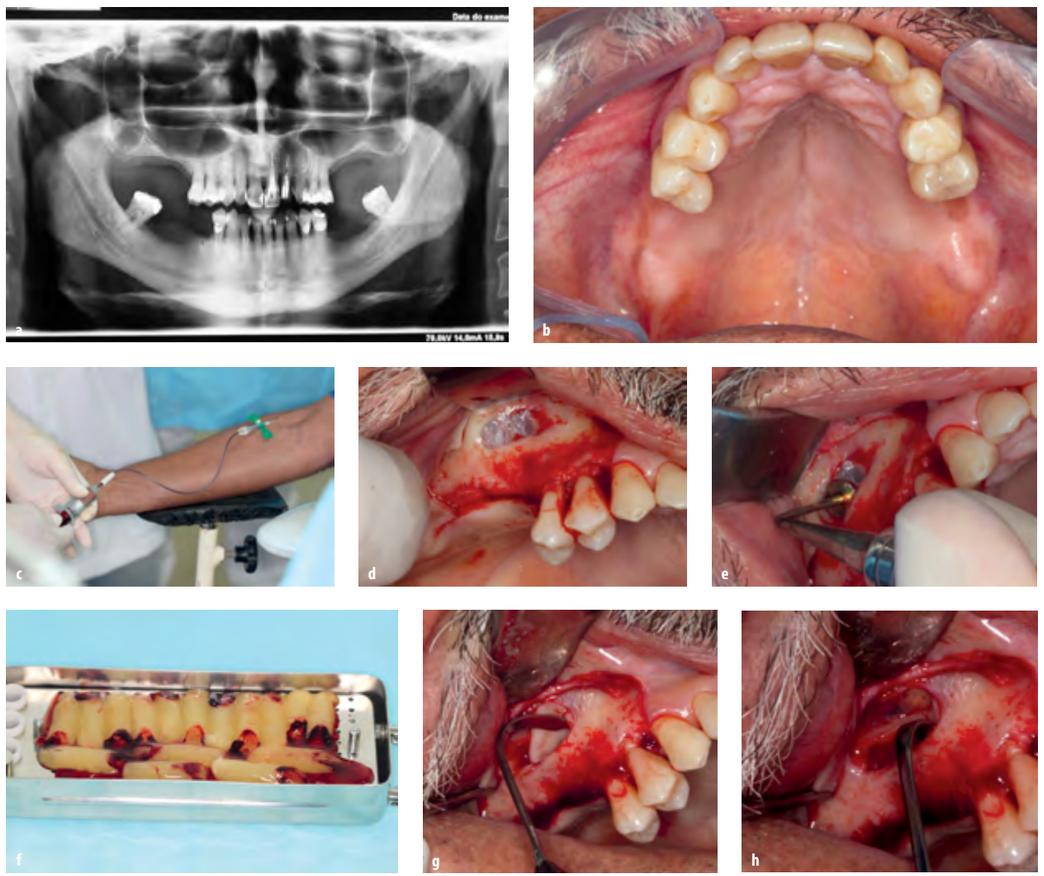

Figs 1a-h Radiografia panorâmica mostrando pneumatização do seio maxilar *(a)*. Vista oclusal da ausência de molares *(b)*. Coleta sanguínea para obtenção de membranas de L-PRF e fibrina na fase líquida *(c)*. Abertura da janela para elevação do seio maxilar *(d)*. Inicio do deslocamento da membrana sinusal (e). Transferência dos coágulos de fibrina para a caixa para a obtenção das membranas *(f)*. Aplicação de uma membrana de PRF no interior do seio em contato com a membrana sinusal *(g)*. Membrana de LPRF acomodada abaixo da membrana sinusal, proporcionando vedamento de qualquer possível perfuração *(h)*.

Figs 2a-j *Stick bone* obtido pela polimerização da fibrina em fase líquida incorporada ao biomaterial *(a).Stick bone* sendo dividido para preenchimento do seio *(b)*. Seio preenchido pelo *stick bone* com o cuidado de manter a membrana de PRF abaixo da membrana sinusal *(c)*. Colocação de uma membrana de L-PRF recobrindo a janela lateral, introduzindo suas bordas no interior do seio maxilar *(d)*. Bordas da membrana introduzidas dentro da janela do seio *(e)*. Aplicação de mais membrana de PRF entre o periósteo e o osso maxilar para proteção da janela do seio *(f)*. Sutura *(g)*. Trefinagem de amostras para avaliação histológica *(h)*. Amostra coletada pela trefina *(i)*. Dois implantes foram instalados na região do elemento 26 *(j)*.

PROCEDIMENTO HISTOTÉCNICO

A peça removida com broca trefina foi armazenada em um recipiente com formol tamponado a 10% e encaminhada para o processamento histotécnico para desmineralização das peças em solução de EDTA pH 7,2 (solução contendo 4,13% de Titriplex III Merck e 0,44% de hidróxido de sódio) à temperatura ambiente, por um período aproximado de 30 dias, com trocas semanais da solução desmineralizadora. Cortes semi-seriados de 5 cm de espessura no sentido laterolateral (micrótomo Jung-Leica RM2045) foram corados pela técnica da hematoxilina-eosina (H/E) (Fonte Medicina Diagnóstica/RJ). As lâminas obtidas de cortes histológicos foram examinadas em um microscópio trinocular óptico (Jenaval – Zeiss).

Pôde-se notar na lâmina histológica da Fig 3a uma área regenerada no seio maxilar com tecido ósseo, biomaterial remanescente Bio-Oss (Geistlich®, São Paulo/SP, Brasil) e tecido conjuntivo (TC).

E, na Fig 3b, histologia mostrando a área regenerada no seio maxilar com tecido ósseo, biomaterial remanescente Alobone Poros (Osseocon®, Rio de Janeiro/RJ, Brasil) e tecido conjuntivo (TC).

DISCUSSÃO

O enxerto autógeno é o padrão-ouro devido ao seu potencial de osteogênese, osteoindução e osteocondução, porém, a morbidade aumentada do procedimento faz com que clínicos e pesquisadores busquem biomateriais como alternativa.[3] Os biomateriais de enxerto disponíveis no mercado apresentam diferentes características físico-químicas: tamanho de partículas, porosidade, cristalinidade e composição química, que afetam o comportamento *in vivo* destes.[4] É importante que os clínicos conheçam as características físico-químicas dos biomateriais disponíveis no mercado para a escolha do material adequado para determinada aplicação. De acordo com as características descritas anteriormente, os biomateriais devem apresentar: biocompatibilidade, osteocondutividade, área superficial suficiente, a fim de permitir adequada revascularização para o sítio ósseo hospedeiro, alta porosidade, para ser completamente incorporado ao novo osso, e moderada reabsorção, permitindo a remodelação óssea ao longo do tempo.[5] Os biomateriais utilizados no caso clínico foram selecionados por suas características físico-químicas, com granulação 0,25 mm a 1,00 mm porosa e de baixa cristalinidade. Estas características dos biomateriais proporcionaram sua substituição gradual por tecido ósseo e uma regeneração óssea adequada, além de promoverem a osseocondução para a formação de novo osso em contato íntimo com o biomaterial, observado na histologia. Clinicamente, ambos os biomateriais permitiram a instalação dos implantes com torque de 45 N. Os resultados histológicos encontrados no presente trabalho corroboram com os estudos em seio maxilar encontrados na literatura.[6-11]

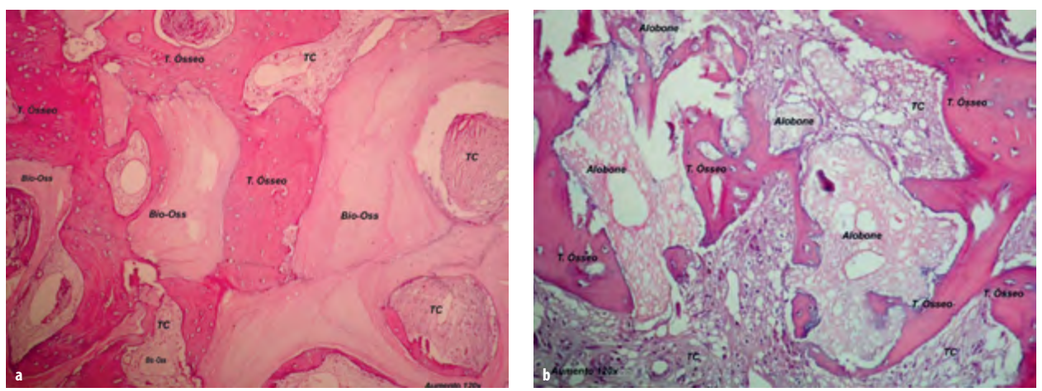

Figs 3a,b Histologia mostrando a área regenerada no seio maxilar com tecido ósseo, biomaterial remanescente (Bio-Oss) e tecido conjuntivo (TC) *(a)*. Histologia mostrando a área regenerada no seio maxilar com tecido ósseo, biomaterial remanescente (Alobone Poros) e tecido conjuntivo (TC) *(b)*.

REFERÊNCIAS

1. Aimetti M, Romano F, GrigA FB, Godio L. Clinical and histologichealing of human extraction sockets filled with calcium sulfate. Int J Oral Maxillofac Implants 2009; 24(5):902-909.
2. Ferreira JRM, Dalapicula SS, Conz MB, Jr GMV. Enxertos ósseos xenógenos utilizados na Implantodontia Oral. ImplantNews 2007;4(3):303-6.
3. Caregnato L, Ponzoni D, Matsumoto MA, Carneiro GP, Bertonha M. Levantamento do seio maxilar usando substitutos ósseos autógeno e alógeno. Relato de caso e análise histológica após sete meses. ImplantNews 2010;7(4):473-80.
4. Conz MB, Campos CN, Serrão SD, Soares GA, Vidigal Jr. GM. Caracterização físico-química de 12 biomateriais utilizados como enxertos ósseos na Implantodontia. ImplantNews 2010;7(4):541-6.
5. Conz MB, Granjeiro JM, Soares GA. Hidroxyapatite crystallinity does not affect the repair of critical size bone defects. Journal of Applied Oral Science 2011;19(4):337-42.
6. Yildirim M, Spiekermann H, Biesterfeld S, Edelhoff D. Maxillar sinus augmentation using xenogenic bone substitute material Bio-Oss in combination with venous blood. A histologic and histomorphometric study in humans. Clin Oral Implants Res 2000;11:217- 29.
7. Norton MR, Odell EW, Thompson ID, Cook R. Efficacy of bovine bone mineral for alveolar augmentation: a human histologic study. Clin Oral Implants Res 2003;14:775- 83.
8. Valentini P, Abensur DJ. Maxillary sinus grafting with anorganic bovine bone: a clinical report of long-term results. Int J Oral Maxillofac Implants 2003;18:556-60.
9. John HD, Wenz B. Histomorphometric analysis of natural bone mineral for maxillary sinus augmentation. Int J Oral Maxillofac Implants 2004;19:199-207.
10. Meijndert L, Raghoebar GM, Schüpbach P, Meijer HJA, Vissink A. Bone quality at the implant site after reconstruction of a local defect of the maxillary anterior ridge with chin bone or deproteinised cancellous bovine bone. Int J Oral Maxillofac Surg 2005;34:877-84.
11. Scarano A, Degidi M, Iezzi G, Pecora G, Piattelli M, Orsini G, et al. Maxillary sinus augmentation with different biomaterials: a comparative histologic and histomorphometric study in man. Implant Dentistry 2006;15(2):197-207.