Associação da regeneração óssea guiada (ROG) e hidroxiapatita sintética (HA) para resolver complicações no tratamento com implantes dentários: relato de caso clínico com análise histológica

***Eduardo Cláudio Lopes de Chaves e Mello Dias*[1]**
***Khalila Chequer Cotrim*[2]**
***Marcio Baltazar Conz*[3]**

[1]Doutorando, mestre e especialista em Implantodontia – (por qual instituição?); Coordenador do Curso de Especialização em Implantodontia – Centro de Pós-graduação São Leopoldo Mandic, unidade Grande Vitória.
[2]Mestre e especialista em Implantodontia (por qual instituição?); Professora do Curso de Especialização em Implantodontia – Centro de Pós-graduação São Leopoldo Mandic, unidade Grande Vitória.
[3]Doutor em Ciência dos Materiais (por qual instituição?); Mestre e especialista em Implantodontia (por qual instituição?).

RESUMO
A ROG é uma terapia útil usada antes ou no momento da instalação dos implantes, associada aos biomateriais. Entretanto, o desempenho clínico de qualquer biomaterial introduzido no mercado deve ser acompanhado de análise histológica. Os autores apresentam um caso clínico no qual, após a instalação de dois implantes dentários nas regiões 14 e 16, a paciente ausentou-se por 30 dias, retornando com edema, dor e fratura do elemento dentário 13, contaminando o implante da região 14 e expondo a membrana do seio maxilar. O plano de tratamento consistiu em ROG com membrana de colágeno, hidroxiapatita (HA) sintética absorvível e membrana não absorvível com reforço de titânio. Uma prótese fixa provisória foi instalada entre os implantes 16 e 12. A exposição prematura da membrana de e-PTFE foi observada após quatro meses, sendo removida. De acordo com o plano de tratamento, outro implante foi instalado na região 15 quatro meses depois, e uma biopsia foi realizada com broca trefina 2 mm de diâmetro. Após o processamento histotécnico, nova formação óssea foi observada oito meses depois da cirurgia. O biomaterial utilizado propiciou sua substituição gradual por tecido ósseo, permitindo a instalação deste implante com torque de 45 Ncm. A associação deste biomaterial à ROG permitiu a enxertia concomitante à instalação dos implantes, diminuindo o tempo de tratamento, a morbidade pós-operatória e obtendo uma maior aceitação do paciente à implantoterapia.
Unitermos – Enxerto; Biomaterial; Hidroxiapatita; Histomorfométrico; Implante dentário.

Introdução

Doença periodontal, fraturas dentárias, infecções periapicais crônicas, traumatismo alveolar ou complicação cirúrgica trans ou pós-operatórias são exemplos de situações que podem causar defeitos ósseos alveolares em diferentes níveis de extensão e complexidade[1].

A reconstrução alveolar para instalação do implante na posição adequada com posterior reabilitação é um procedimento eficaz e que demonstra sucesso na literatura. O processo de cicatrização ideal e mais desejado na cavidade oral é a regeneração, na qual ocorre completa restauração da arquitetura, forma e função dos tecidos perdidos[2].

O desenvolvimento da ROG surgiu do aperfeiçoamento da regeneração tecidual guiada (RTG). A regeneração tecidual guiada foi introduzida na Periodontia com o emprego de barreiras físicas para regenerar o tecido ósseo, cemento e ligamento periodontal. As barreiras eram colocadas para isolar o tecido gengival da área do defeito ao redor da superfície da raiz, permitindo assim que as células oriundas do ligamento periodontal pudessem povoar a superfície da raiz[3].

A regeneração óssea guiada é um método cirúrgico para aumentar ou restabelecer o osso alveolar em pacientes com atrofia óssea, previamente ou concomitante à instalação de implantes[4]. Esta técnica necessita das membranas e pode ser beneficiada pelo uso de biomateriais. As membranas servem para impedir a invasão de tecidos moles circundantes e permitir que as células osteogênicas repovoem o defeito ósseo; já os biomateriais sustentam as membranas, evitando seu colapso sobre a área a ser regenerada, e servem como arcabouço para formação de matriz óssea pelos osteoblastos[5].

Avanços nas técnicas de reconstrução óssea, incluindo o uso de enxertos ósseos e membrana não absorvíveis e absorvíveis, como descrito no princípio da regeneração óssea, têm expandido as indicações de instalação do implante na posição ideal[6]. Para que a neoformação óssea seja completa pela técnica de ROG, algumas condições devem estar presentes: uma fonte de células osteogênicas, osso viável adjacente ao defeito, fonte adequada de vascularização, o local da ferida deve permanecer mecanicamente estável durante a cicatrização e deve existir um espaço apropriado entre a membrana e a superfície óssea[7].

A evolução da regeneração óssea guiada tem influenciado substancialmente as possibilidades para a utilização de implantes. O uso de procedimentos de aumento de tecido ósseo tem levado à instalação de implantes endósseos em áreas com volume ósseo, antes considerado insuficiente. A previsibilidade e o sucesso desse procedimento podem facilitar o tratamento do paciente comprometido[8].

A associação dos biomateriais aos enxertos ósseos é igualmente importante. Conhecer suas características individuais, indicações e contraindicações são fundamentais para o sucesso da terapia com o método de ROG. Os biomateriais são de origem natural ou sintética, que podem ser utilizados com o objetivo de tratar, aumentar ou restabelecer a função de qualquer tecido biológico que tenha sido lesionado ou perdido. Eles são classificados de acordo sua origem, quanto ao mecanismo de ação e de acordo o comportamento fisiológico. Idealmente, os biomateriais devem ser farmacologicamente inertes, não causar modificações físicas no tecido onde estão sendo inseridos, não devem causar reações alérgicas ou tipo corpo estranho, além de poderem ser obtidos em quantidades e formas necessárias para o preenchimento do defeito a ser corrigido, apresentando também propriedades biomecânicas, biológicas e físico-químicas apropriadas[9].

Os materiais para enxerto ósseo podem ser classificados como osteogênicos, osteoindutores e osteocondutores. Os osteogênicos são materiais orgânicos capazes de estimular a formação de osso diretamente a partir de osteoblastos. Os osteoindutores são aqueles capazes de induzir a diferenciação de células mesenquimais indiferenciadas em osteoblastos ou condroblastos, aumentando a formação óssea no local ou mesmo estimular a formação de osso em um sítio heterotópico[10-11]. Os materiais osteocondutores (geralmente inorgânicos) permitem a aposição de um novo tecido ósseo na sua superfície, requerendo a presença de tecido ósseo pré-existente como fonte de células osteoprogenitoras[12].

Dentre os biomateriais mais utilizados, destaca-se a hidroxiapatita, uma matriz mineral biocompatível similar à porção mineral do osso e com capacidade de osseocondução. Este material permite que os clínicos ofereçam aos pacientes uma modalidade de tratamento alternativo que pode servir para restaurar a anatomia óssea perdida, manter a estrutura óssea ou aumentar a quantidade de tecido ósseo para futura instalação de implantes osseointegráveis[13].

Diversos tipos de membranas têm sido utilizados no desenvolvimento do método da ROG em estudos clínicos e experimentais. As membranas podem ser confeccionadas de politetrafluoretileno (PTFE), politetrafluoretileno expandido (e-PTFE), polilactina 910, colágeno, ácido polilático, ácido poliglicólico, poliuretano, sulfato de cálcio, tela de microtitânio, lâminas de titânio e outros[14].

Para elucidar o sucesso da técnica de regeneração óssea guiada, este artigo trouxe o relato de um caso clínico de um enxerto realizado em região posterior de maxila utilizando hidroxiapatita sintética (Alobone Poros – Osseocon Biomateriais, Rio de Janeiro-RJ, Brasil), no qual foi realizada a análise histológica da neoformação óssea, após um período de oito meses de cicatrização do enxerto.

Relato de Caso Clínico Clínico

Um paciente do gênero feminino, 60 anos de idade, procurou o consultório para instalação de dois implantes nas regiões nos elementos 14 e 16. Após o exame clínico, foi solicitado o exame tomográfico (Figura 1) para avaliação da altura e espessura óssea nestas mesmas regiões (Figura 2). Depois, foram instalados dois implantes: um na região 14 (4,3 x 10 mm) e outro na região 16 (5,0 x 8,0 mm) – Nobel Replace Tapered Groovy (NobelBiocare AB, Gotemburgo, Suécia) – com o auxílio do osteótomo de Summers, sem intercorrências durante e após a cirurgia (Figura 3). A paciente necessitou viajar ao exterior por motivo de trabalho e cerca de 30 dias após a cirurgia retornou ao consultório queixando-se de dor e edema na região operada. Ao exame clínico, constatou-se fratura no elemento 13 e consequente perda deste elemento que culminou com a contaminação do implante instalado na região do 14 (Figura 4), além de grande perda óssea na região, inclusive com exposição da membrana do seio maxilar.

A área foi completamente desbridada, e uma membrana de colágeno (Colla Tape – Zimmer, EUA) foi usada para proteger a membrana do seio maxilar. Após, foi feito o preenchimento do alvéolo e dos defeitos com hidroxiapatita sintética absorvível (Alobone Poros – Osseocon Biomateriais, Rio de Janeiro-RJ, Brasil), coberto com uma membrana não absorvível de politetrafluoretileno expandida com reforço de titânio, (Gore-Tex TR6Y – W L Gore – EUA), fixada com tachinhas de titânio (Figuras 5 e 6) sobre o enxerto, cobrindo todo o defeito e fronteiras ósseas adjacentes. O retalho foi avançado, reposicionado e suturado de forma a cobrir completamente a membrana, e suturado com fio 4.0 de politetrafluoretileno (W L Gore, EUA) com uma técnica simples garantindo o retalho no lugar. Uma prótese fixa provisória em resina acrílica confeccionada no laboratório foi aparafusada sobre os implantes já existentes (elementos 16 e 12), sendo importante para a proteção da área cirúrgica e cicatrização do enxerto livre de traumas durante a mastigação, evitando-se o uso de prótese removível provisória. A paciente foi medicada

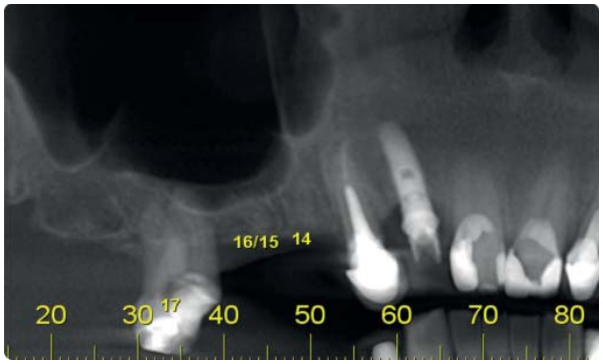

Figura 1
Imagem radiográfica inicial.

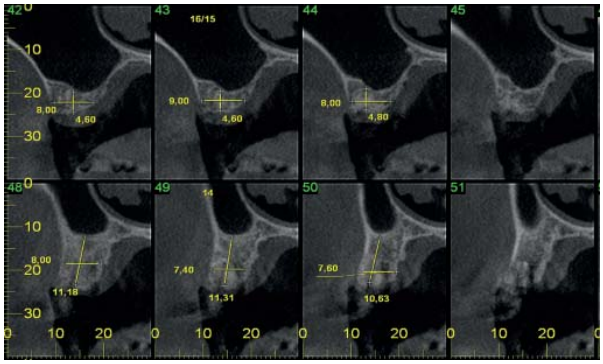

Figura 2
Cortes tomográficos feixe cônico evidenciando a disponibilidade óssea para instalação de implantes.

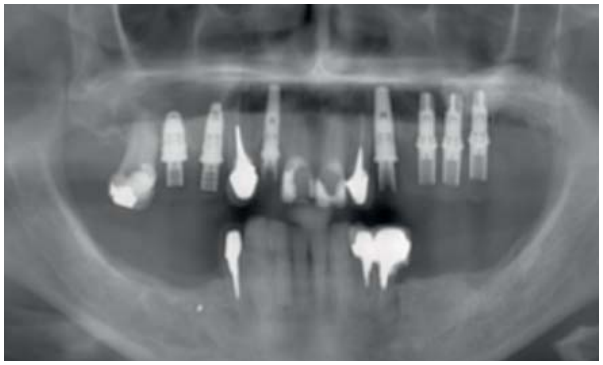

Figura 3
Radiografia panorâmica pós-operatória imediata.

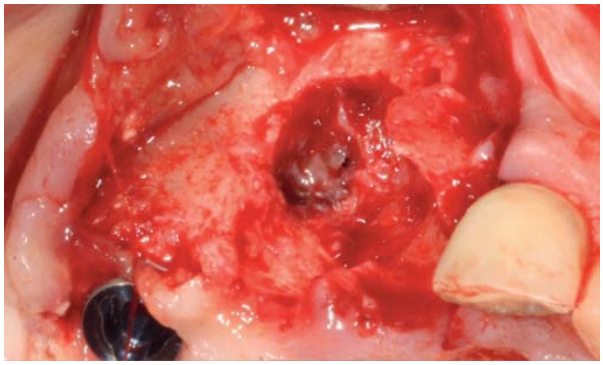

Figura 4
Aspecto da perda óssea após a fratura do elemento 13, com exposição da membrana sinusal.

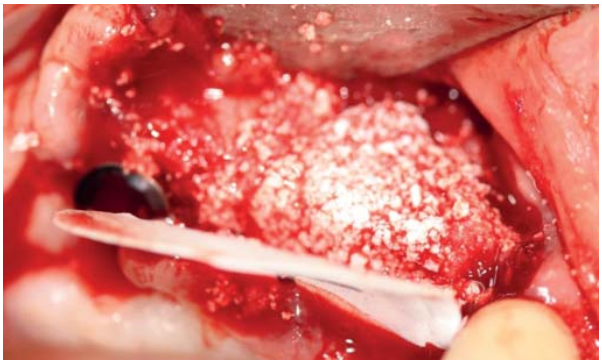

Figura 5
Biomaterial preenchendo todo o defeito.

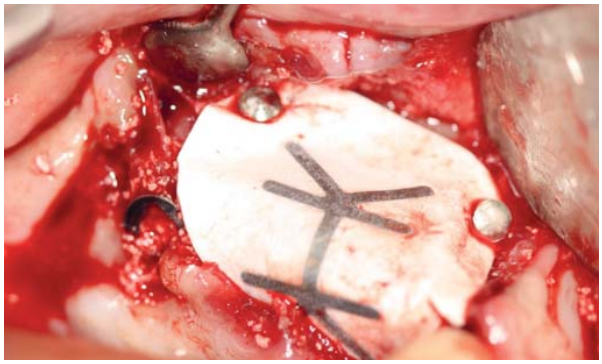

Figura 6
Membrana posicionada e fixada com tachinhas de titânio.

com amoxicilina 1 g, uma hora antes da cirurgia, 500 mg de oito em oito horas durante sete dias, paracetamol 750 mg em caso de dor ou febre, e bochechos com clorexidina 0,12% duas vezes ao dia até remoção da sutura. O pós-operatório transcorreu sem alterações, e não foi relatado nenhum desconforto, dor, sangramento ou infecção no local operado. Foi planejado aguardar cerca de seis a oito meses para reabertura e instalação de implantes.

Neste intervalo de tempo, após quatro meses, ocorreu uma pequena exposição da membrana. Como a radiografia panorâmica mostrou uma imagem sugestiva de uma adequada formação de osso na região (Figura 7), optou-se por remover a membrana (Figura 8) e aguardar mais quatro meses para reabertura da região operada.

A região foi reaberta e um implante foi instalado (4,3 x 10 mm; Replace Tapered Groovy, NobelBiocare AB, Gotemburgo, Suécia) na região do elemento 15. Durante a perfuração do leito para instalação do implante, foi removido material para avaliação histológica da área enxertada com uma broca trefina de 2 mm de diâmetro (Figuras 9). Uma radiografia panorâmica foi realizada cinco dias após a instalação do implante (Figuras 10).

Análise histológica descritiva

A peça removida com broca trefina foi armazenada em recipiente com formol tamponado 10% e encaminhada para o processamento histotécnico, para desmineralização das peças em solução de EDTA pH 7,2 (solução contendo 4,13% de Titriplex III Merck e 0,44% de hidróxido de sódio) à temperatura ambiente, por um período aproximado de 30 dias com trocas semanais da solução desmineralizadora. Cortes semisseriados de 5 µm de espessura no sentido laterolateral (micrótomo Jung-Leica RM2045) foram corados pela técnica da hematoxilina-eosina – H/E (Fonte Medicina Diagnóstica/RJ). As lâminas obtidas de cortes histológicos foram examinadas em um microscópio trinocular óptico (Jenaval – Zeiss). Na análise microscópica, visualizou-se um novo tecido ósseo regenerado (Figura 11).

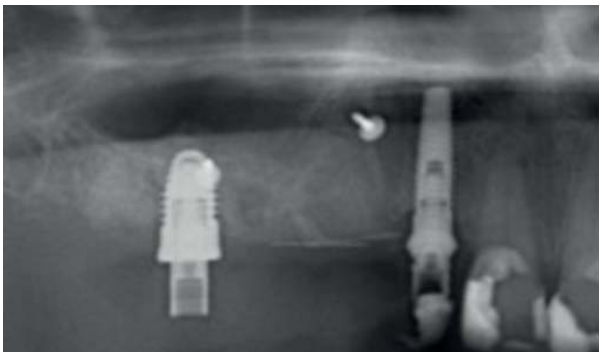

Figura 7
Radiografia panorâmica antes da remoção da membrana.

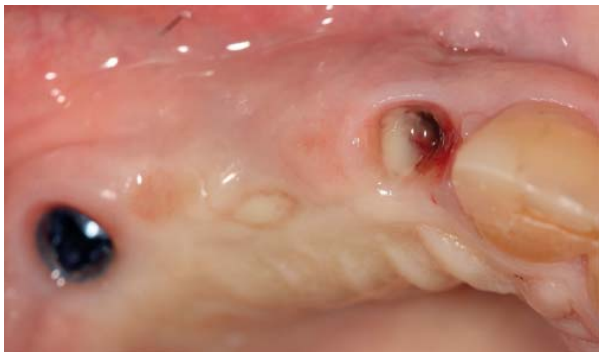

Figura 8
Aspecto clínico da exposição da membrana.

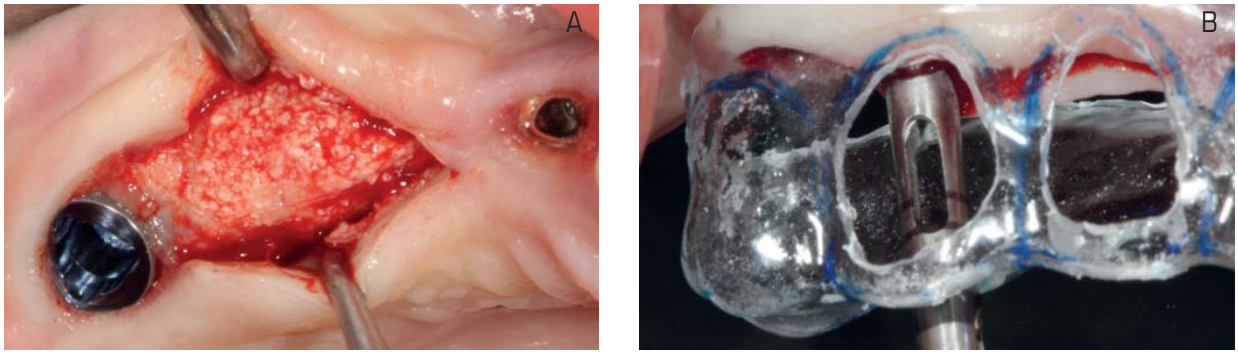

Figuras 9
A. Aspecto do osso neoformado no momento da abertura para instalação do implante. B. Broca trefina colhendo material para análise histológica do sítio de instalação de implante na região do elemento 15.

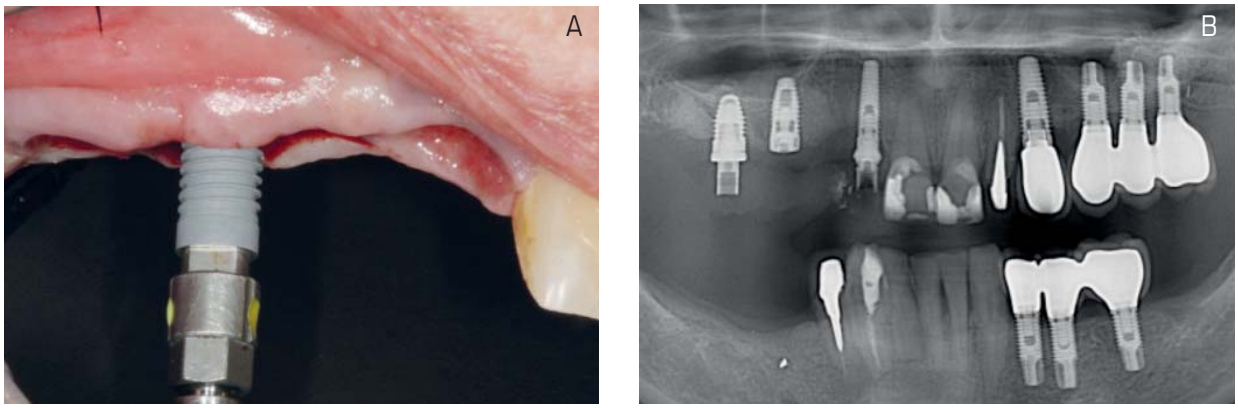

Figuras 10
A. Instalação do implante na região do elemento 15. B. Radiografia panorâmica após a instalação do implante.

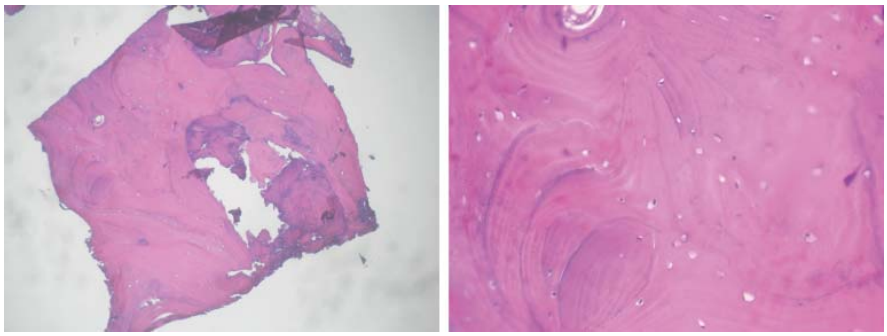

Figura 11
Histologia em menor e maior aumento, mostrando osso maduro com a presença de ósteons.

Discussão

Implantes osseointegrados têm sido comprovados como eficazes, entretanto, o sítio receptor pode contraindicar a instalação do implante pelas técnicas convencionais nos pacientes com volume ósseo insuficiente. A regeneração óssea guiada com a instalação imediata ou não do implante endósseo tem sido utilizada como terapia de aumento de rebordo[15].

O enxerto autógeno é o padrão-ouro devido ao seu potencial de osteogênese, osteoindução e osteocondução, porém, a morbidade aumentada do procedimento e sua quantidade limitada fazem com que clínicos e pesquisadores busquem biomateriais como alternativa[16].

Em geral, os biomateriais não devem induzir uma resposta negativa do tecido hospedeiro e, para tanto, devem se assemelhar quimicamente ao tecido onde será colocado. Essa característica é definida como biocompatibilidade[17].

Estes biomateriais devem ser caracterizados considerando-se algumas propriedades, como: composição química, morfologia, cristalinidade, área superficial específica e expectativa de degradação[18]. Uma vez que essas características afetam o comportamento destes biomateriais *in vivo*, é importante que os clínicos conheçam as características físico-químicas dos biomateriais disponíveis no mercado para escolha do material adequado à aplicação específica. Quando utilizados, estes devem manter as suas propriedades e características estruturais nas fases iniciais de cicatrização e, em uma segunda fase, devem ser absorvidos de uma maneira progressiva, a tempo de serem substituídos por um novo osso[19].

Apesar da previsibilidade de regeneração óssea com a utilização de membranas de e-PTFE, a principal desvantagem desta membrana é que a sua exposição pode causar contaminação bacteriana, ocasionando sua remoção precoce[20]. Embora no caso clínico relatado tenha ocorrido exposição precoce e contaminação da membrana, sua remoção precoce não interferiu na reabilitação da paciente. Porém, o planejamento foi alterado, optando-se por não instalar implante na região do elemento 13, que por ter sido a área da exposição apresentou menor formação óssea.

A terapia com ROG tem se tornado uma importante opção da prática clínica com implantes. Estudos demonstraram altas taxas de sucesso na regeneração do tecido ósseo em torno de implantes em função, quando comparados aos sítios que não receberam tratamento com regeneração óssea guiada[21].

O material utilizado no caso clínico foi selecionado por suas características físico-químicas, com granulação 0,25 mm a 1,00 mm porosa e de baixa cristalinidade[22], propiciando sua substituição gradual por tecido ósseo e uma regeneração óssea adequada. Estas características permitiram a formação de novo osso ao redor do biomaterial, observado histológica e clinicamente, permitindo a instalação do implante com torque de 45 Ncm.

Conclusão

A ROG é uma importante alternativa, permitindo realizar o procedimento de enxertia concomitante à instalação dos implantes, diminuindo o tempo de tratamento, a morbidade pós-operatória e obtendo uma maior aceitação dos pacientes à terapia com implantes.

Na técnica de regeneração óssea guiada, a escolha do biomaterial de enxerto deve levar em consideração o local do defeito ósseo, o objetivo cirúrgico, o exame do paciente e as características físico-químicas do biomaterial de enxerto ósseo selecionado. Estes não devem induzir respostas inflamatórias, e devem ter propriedade osteocondutoras para manter o arcabouço sob a membrana, assim como permitir o remodelamento ósseo.

Nota de esclarecimento
Nós, os autores deste trabalho, não recebemos apoio financeiro para pesquisa dado por organizações que possam ter ganho ou perda com a publicação deste trabalho. Nós, ou os membros de nossas famílias, não recebemos honorários de consultoria ou fomos pagos como avaliadores por organizações que possam ter ganho ou perda com a publicação deste trabalho, não possuímos ações ou investimentos em organizações que também possam ter ganho ou perda com a publicação deste trabalho. Não recebemos honorários de apresentações vindos de organizações que com fins lucrativos possam ter ganho ou perda com a publicação deste trabalho, não estamos empregados pela entidade comercial que patrocinou o estudo e também não possuímos patentes ou *royalties*, nem trabalhamos como testemunha especializada, ou realizamos atividades para uma entidade com interesse financeiro nesta área.

Endereço para correspondência
Marcio Baltazar Conz (completar)

Referências **(Completar com o número das edições que faltam)**

1. Van Der Weijden F, Dell'Acqua F, Slot DE. Alveolar bone dimensional changes of post--extraction sockets in humans: a systematic review. J Clin Periodontol 2009;36:1048-58.
2. Nyman S, Karring T. Regeneration of surgically removed buccal alveolar bone in dogs. J Periodontal Res 1979;14(1):86-92.
3. Nyman S, Lindhe J, Karring T, Rylander H. New attachment following surgical treatment of human periodontal disease. J Clin Periodontol 1982;9(4):290-6.
4. Koyama Y, Kikuchi M, Edamura K, Nagaoka K et al (citar até o sexto nome, se tiver, e só então utilizar a expressão et al). Reconstruction of bone fenestration on mandiblar by the guided bone regeneration methods with beta-TCP/PLGC membranes. J. Nanosci Nanotechnol 2007;7:859.
5. Meinig RP. Clinical use of resorbable polymeric membranes in the treatment of bone defects. Orthop Clin North Am 2010;41:39.
6. Jovanovic SA. Bone rehabilitation to achieve optimal aesthetics. Pract Periodontics Aesthet Dent 1997;9(1):41-51.
7. Albrektsson T, Johansson C. Osteoinduction, osteoconduction and osteointegration. Eur Spin J 2001;10(Suppl 2):S96-101.
8. Hammerle CH, Jung RE, Yaman D, Lang NP. Ridge augmentation by applying bioresorbable membranes and deproteinized bovine bone mineral: a report of twelve consecutive cases. Clin Oral Implants Res 2008;19:19.
9. Buser D, Bragger U, Lang NP, Nyman S. Regeneration and enlargement of jaw bone using guided tissue regeneration. Clin Oral Implants Res 1990;1(1):22-32.
10. Urist MR. Bone: Formation by autoinduction. Science 1965;150(698):893-9.(verificar).
11. Urist MR, Huo YK, Brownwll AG, Hohl WM, Buyske J, Lietze A et al. Purification of bovine bone morphogenetic protein by hydroxyapatite chromatography. Proc Natl Acad Sci USA 1984;81(2):371-5.
12. Masters DH. Implants. Bone and bone substitutes. CDA J 1988;16(1):56-65.
13. Vlassis JM, Hurzeler MB, Quinones CR. Sinus lift augmentation to facilitate placement of nonsubmerged. Pract Periodontics Aesthet Dent 1993;5(2):15-23(quiz 24).
14. Hammerle CHF, Jung RE. Bone augmentation by means of membrane barriers. J Periodontol 2003;33:36-53.
15. Fiorellini JP, Nevins ML. Localized ridge augmentation preservation: a sistematic review. Ann Periodontol 2003;8(1):321-7.
16. Caregnato L, Ponzoni D, Matsumoto MA, Carneiro GP, Bertonha M. Levantamento do seio maxilar usando substitutos ósseos autógeno e alógeno. Relato de caso e análise histológica após sete meses. ImplantNews 2010;7(4):473-80.
17. Boss JH, Shajrwa J, Arenullah J, Mendes DG. The relativity of biocompatibility. A critical of the concept of biocompatibility. Israel J Med Sei 1995;31(4):203-9.
18. Artzi Z, Nemcovsky CE, Dayan D. Bovine-HA spongiosa blocks and immediate implant placement in sinus augmentation procedures. Clin Oral Implants Res 2002;13(4):420-7.
19. Dorozhkin SV. Bioceramics of calcium orthophosphates. Biomaterials 2010;31:1465-85.
20. Becker W, Dahlin C, Becker BE, Lekholm U, van Steenberghe D, Higuchi K et al. The use of e-PTFE barrier membranes for bone promotion around titanium implants placed into extraction sockets. A prospective multicenter study. Int J Oral Maxillofac Implants 1994;9:31-40.
21. Fugazzotto PA. Success and failure rates of osseointegrated implants in function in regenerated bone for 72 to 133 months. Int J Oral Maxillofac Implants 2005;20(1):77-83.
22. Conz MB, Campos CN, Serrão SD, Soares GA, Vidigal Jr. GM. Caracterização físico-química de 12 biomateriais utilizados como enxertos ósseos na Implantodontia. ImplantNews 2010;7(4):541-6.