Análise histomorfométrica de dois diferentes biomateriais instalados em alvéolos de coelhos

Histomorphometric evaluation of two different biomaterials applied to the rabbit extraction socket model

*Rafael Bassols Machado**
*Guaracilei Maciel Vidigal Jr***
*Andrea Braga Noleri****
*Amanda Roberta Barbosa Juliasse da Silva*****
*João Cavalcante da Silva******
*Márcio Baltazar Conz*******

*Mestre em Implantologia Oral – Universidade Unigranrio.
**Clínica particular em Implantologia Oral.
***Departamento de Patologia Oral – Universidade Unigranrio.
****Estudante do curso de graduação em Odontologia – Universidade Unigranrio.
*****Estudante do curso de especialização em Implantologia – Universidade Unigranrio.
******Implantologia Oral – Universidade Unigranrio.

RESUMO
Objetivo: o objetivo do estudo foi realizar uma avaliação histomorfométrica dos tecidos formados nos alvéolos de extração de coelhos, preenchidos com dois diferentes tipos de biomateriais, em diferentes períodos de cicatrização. Material e Métodos: foram utlizados 14 coelhos da espécie Nova Zelândia, onde foram extraídos os dois molares do mesmo lado da mandíbula de cada animal. Um alvéolo foi preenchido com osso mineral bovino (Bio-Oss, grupo A) e o outro com uma hidroxiapatita sintética (Alobone poros, grupo B). Após três meses, sete animais foram sacrificados e os outros após seis meses. Em seguida, os espécimes foram preparados para análise histomorfométrica. Resultados: em ambos os grupos foram observados histologicamente um íntimo contato dos biomateriais com o tecido ósseo e a presença de novo tecido ósseo, biomateriais remanescentes, tecido conjuntivo e outros tecidos. Os valores da análise histomorfométrica, de formação do novo tecido ósseo, para o grupo A e o grupo B, respectivamente foram de: 28.72 ± 11.81 e 30.69 ± 19.65 no período de três meses e 23.37 ± 19.02 e 25.78 ± 22.75 no período de seis meses. Foram comparados todos os tecidos formados nos espécimes de três e seis meses entre os grupos A e B, e entre o mesmo grupo nos diferentes períodos de tempo. Não houve diferença estatisticamente significante em nenhuma das comparações. Conclusão: baseado nos resultados, os biomateriais mostraram resultados histológicos e histomorfométricos semelhantes em alvéolos de extração de coelhos.
Unitermos – Histomorfometria; Osso mineral bovino; Hidroxiapatita sintética; Alvéolo de extração.

ABSTRACT
Purpose: the aim of this study was to perform an histomorphometric evaluation of tissue formed using the rabbit extraction socket model, with application of two different biomaterials over two different post-surgical follow-up periods. Materials and Methods: fourteen male, New Zealand rabbits were used in this study. Two molars were extracted from the same side of the jaw on each rabbit, having one socket filled with bovine bone mineral (Group A) and the other with a synthetic hydroxyapatite (Group B). In each group, half of the animals were sacrificed at 3 and 6 months of healing. All samples were prepared for histomorphometric evaluation. Results: in both groups, direct contact of biomaterial with bone tissue was observed, and the presence of new bone, remaining biomaterials, fibrous tissue, and other tissues was demonstrated. Histomorphometric values for new bone tissue formation in Groups A and B were 28.72% ± 11.81% and 30.69% ± 19.65%, respectively, at 3 months of healing and 23.37% ± 2.19% and 25.78% ± 22.75%, respectively, at 6 months of healing time. No statistically significant differences were seen for intra and intergroup comparisons at three- and six-month healing periods. Conclusions: these results suggest that the two biomaterials used in this study have similar histologic and histomorphometric results using the rabbit extraction socket model.
Key Words – *Graft substitutes; Hydroxyapatite; Bovine bone mineral; Tooth extraction; New Zealand rabbits.*

Introdução

No planejamento cirúrgico-protético do tratamento com implantes dentários, deve-se avaliar a quantidade e a qualidade óssea da região a ser restaurada, que muitas vezes apresenta uma alteração significativa, sendo necessária a terapia de enxertia óssea prévia ou simultânea à instalação dos implantes[1-2].

O processo de reabsorção dos alvéolos após exodontia, em ambos os arcos, é mais pronunciado na face vestibular, apresentando uma redução mais acentuada em largura, com uma redução em volume de 50% no primeiro ano, sendo que dois terços desta perda óssea acontecem nos primeiros três meses[3-4].

A reconstrução dos defeitos ósseos pode ser alcançada com o uso de biomateriais de diferentes origens: autógenos, xenógenos, alógenos e aloplásticos. Embora o osso autógeno seja descrito como padrão-ouro para enxertia por apresentar características de osteogênese, osseoindução e osteocondução, seu uso nem sempre é viável devido à existência de fatores que limitam a sua utilização como: o tamanho do defeito ósseo, a quantidade necessária do material doador e uma segunda intervenção cirúrgica. Desta maneira, segue-se a busca por um biomaterial que possa substituir o osso autógeno na técnica de reconstrução do rebordo ósseo, e que tenha menor morbidade ao paciente[5].

Devido às suas características, os biomateriais inorgânicos apresentam-se como uma opção de tratamento. A composição química, a porosidade e as estruturas cristalinas semelhantes à matriz óssea inorgânica resultam em uma ligação direta entre o material e o tecido ósseo, permitindo a osteocondução, na qual o biomaterial serve como arcabouço, por onde proliferam vasos sanguíneos, trazendo os componentes necessários à formação óssea. Ao serem aplicados, os biomateriais devem manter as suas propriedades e características estruturais durante as fases iniciais de cicatrização e posteriormente serem absorvidos, de uma maneira progressiva, a tempo de serem substituídos por um novo osso[6]. Estudos têm demonstrado que os processos de osseointegração e osteocondução são influenciados por fatores físicos e químicos do material, que inclui o tamanho e a morfologia dos grânulos, a área de superfície e a relação cálcio/fósforo na sua composição[7].

As variações na estequiometria das hidroxiapatitas, apresentadas de acordo com a metodologia empregada na preparação da amostra, diversas propriedades precisam ser determinadas para que se assegure seu adequado comportamento *in vivo*[8-9]. Existem diversos biomateriais que apresentam diferentes características físico-químicas que podem interferir no reparo do tecido ósseo perdido[10-11]. Desta forma, o objetivo do estudo foi realizar uma avaliação histomorfométrica dos tecidos formados em alvéolos de extração de coelhos, preenchidos com dois diferentes tipos de biomateriais em períodos de cicatrização de três e seis meses.

Material e Métodos

O comitê de ética em pesquisa da Unigranrio aprovou o projeto de pesquisa, protocolado sob o nº 001/2010.

Foram usados dois diferentes biomateriais para enxertia óssea: osso mineral bovino (Bio-oss, Geistlich Pharma AG, Wolhusen, Suíça), denominado grupo A; e hidroxiapatita (HA) sintética (Alobone poros, Osseocon Biomateriais Ltda., Rio de Janeiro/RJ, Brasil), denominada grupo B.

No presente estudo foram utilizados 14 coelhos albinos da Nova Zelândia, do sexo masculino, pesando aproximadamente 3,0 kg cada e com idade entre cinco e seis meses. Os animais foram anestesiados por via intramuscular, com uma associação de cloridrato de cetamina 10% (Cetamin - Laboratório Syntec do rasil Ltda, Cotia/SP, Brasil), na dose de 10 mg/kg, e cloridrato de xilazina 2% (Xilazin - Laboratório Syntec do Brasil Ltda, Cotia/SP, Brasil) na dose de 4 mg/kg. Em seguida, foi realizada tricotomia na região de comissura labial e uma incisão na pele e nos tecidos subcutâneos de cada animal, a fim de se obter uma boa visualização da área dos molares (Figura 1a). A inserção dos enxertos, assim como o lado a ser operado, foi feita de forma aleatória. Foi realizada uma incisão intrassulcular nos molares, estendendo-se uns 5 mm mesialmente ao primeiro molar e uma relaxante. Após o descolamento mucoperiosteal, o primeiro e o segundo molar da mandíbula foram extraídos utilizando um fórceps (Quinelato nº 65, Schobell Industrial Ltd., Rio Claro/SP, Brasil) com movimento de tração (Figura 1b). O alvéolo do primeiro molar foi denominado de alvéolo 1 e o alvéolo do segundo molar foi denominado de alvéolo 2. Afim de não haver uma mistura entre os materiais, devido à proximidade dos alvéolos, um alvéolo foi protegido com gaze durante a inserção dos biomateriais. Após a inserção dos materiais de enxertos (Figura 1c), a mucosa alveolar foi suturada com fio de sutura absorvível (Vicryl 5.0, Ethicon, Johnson & Johnson, São Paulo/SP, Brasil), Figura 1d, e a pele com fio de sutura não absorvível (Seda-Silk 4.0, Ethicon, Johnson & Johnson, São Paulo/SP, Brasil).

Os animais receberam, ao final da cirurgia e nos dois dias subsequentes, anti-inflamatório não esteroidal por via oral, Cetoprofeno (Ketojet 20mg – Laboratório Agener União, Brasília/DF, Brasil); analgésico por via oral, clori-

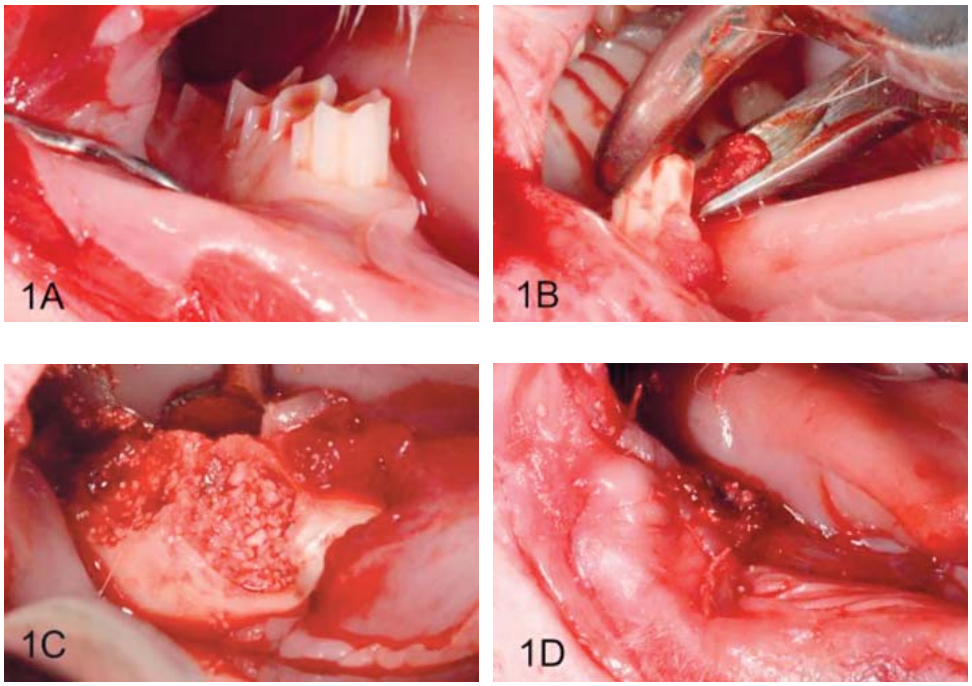

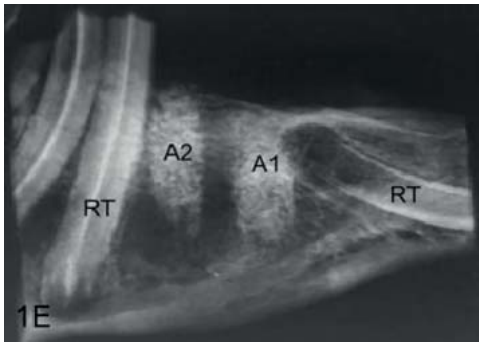

Figuras 1
A. Área cirúrgica (molares). B. Extração dos molares com fórceps. C. Aplicação dos materiais para enxerto. D. Sutura da mucosa alveolar. E. Radiografia do bloco ósseo, (RT) dentes remanescentes, (A1) alvéolo 1, (A2) alvéolo 2.

drato de tramadol (DorlessV 12mg – Laboratório Agener União, Brasília/DF, Brasil); e antibioticoterapia por via subcutânea, Enrofloxacino 0,1 ml/ kg (Baytril injetável 5% - Laboratório Bayer, São Paulo/SP, Brasil). Após três meses da cirurgia, sete coelhos foram sacrificados com uma *overdose* de Tiopental sódico por via endovenosa (Thiopentax 1 g – Laboratório Cristália, São Paulo/SP, Brasil). Um bloco ósseo contendo as áreas enxertadas foi removido, no qual foram incluídos os molares remanescentes, como margem de segurança, a fim de orientar a localização dos alvéolos. Posteriormente, estes blocos foram radiografados (Figura 1e). Este procedimento foi realizado novamente após seis meses da cirurgia nos demais coelhos operados.

Os tecidos foram fixados em solução de formol a 10% tamponado e, em seguida, desmineralizados em solução descalcificante de ácido clorídrico, tartarato de sódio e potássio, EDTA sódico e água deionizada (Allkimia Comércio para Materiais para Laboratório Ltda., Campinas/SP, Brasil), durante um período de aproximadamente 24 horas.

Após a descalcificação, os tecidos foram submetidos aos processos histológicos de rotina e embutidos em parafinas.

Cortes em série de 4 µm de espessura foram realizados e corados com hematoxilina e eosina (H&E – Vetec Química Fina Ltda., Duque de Caxias/RJ, Brasil).

As lâminas de cortes histológicos foram examinadas em um microscópio óptico (Axio Imager M2m, Carl Zeiss do Brasil Ltda., Santo Amaro/SP, Brasil). Foram capturadas imagens, com aumento de 30 vezes, com uma câmera (AxioCam MRc5, Carl Zeiss do Brasil Ltda., Santo Amaro/SP, Brasil). Os alvéolos foram divididos em terço coronário, médio e apical. Em cada imagem foi observada a ocorrência dos seguintes tecidos: a) formação do tecido ósseo; b) tecido conjuntivo fibroso; c) biomateriais;

d) outros tecidos (tecido adiposo, espaços medulares e vasos sanguíneos), Figura 2.

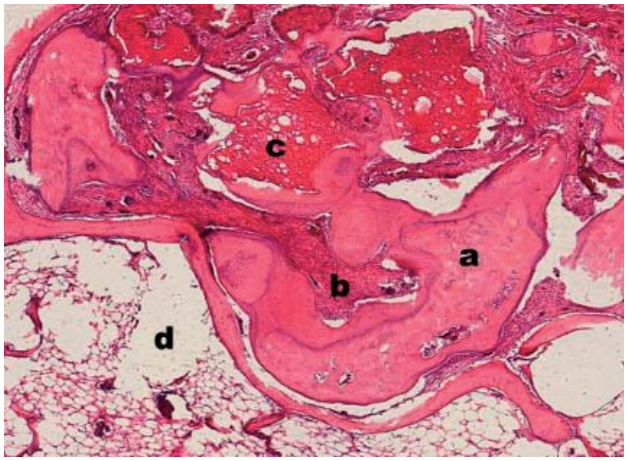

Figura 2
Corte histológico do terço apical do alvéolo experimental – (a) osso novo, (b) tecido fibroso, (c) biomateriais, (d) Outros tecidos (HE; 30 vezes de aumento).

Após a calibração prévia do operador, as medidas histomorfométricas das áreas enxertadas foram quantificadas pelo sistema automático de análise Image Pro Plus (Media Cybernetics, Silver Spring, MD, EUA). Foram quantificadas as áreas de tecido ósseo neoformado, tecido conjuntivo fibroso, biomateriais remanescentes e outros tecidos. Os tecidos encontrados nos segmentos de cada alvéolo foram somados, e a média das áreas para cada tipo de tecido de cada alvéolo calculada.

O teste de Mann-Whitney foi utilizado para comparar as médias entre os grupos A e B e o teste de Wilcoxon para comparar as médias entre o mesmo grupo, nos dois períodos de cicatrização. As diferenças foram consideradas significativas quando $P < 0,05$.

Resultados

Na análise microscópica, onde os cortes foram realizados no sentido mesiodistal, foram visualizadas em uma mesma imagem a presença do dente remanescente, que caracteriza que o alvéolo adjacente é o alvéolo 2 e o outro é o alvéolo 1 (Figura 3). Em todos os grupos experimentais foram encontradas, no terço cervical, médio e apical, ausência de células inflamatórias, presença de tecido ósseo, tecido conjuntivo, biomateriais remanescentes e espaço medular. Foi observada a presença de aposição óssea em íntimo contato com as partículas dos biomateriais, assim como algumas partículas apresentavam um íntimo contato com tecido conjuntivo (Figura 4).

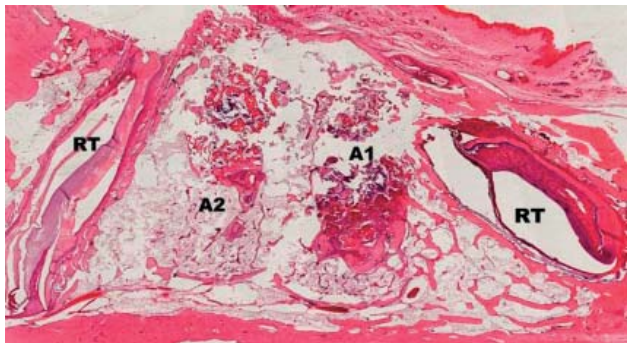

Figura 3
Corte histológico do bloco ósseo – (RT) dentes remanescentes, (A1) alvéolo 1, (A2) alvéolo 2 (HE; dez vezes de aumento).

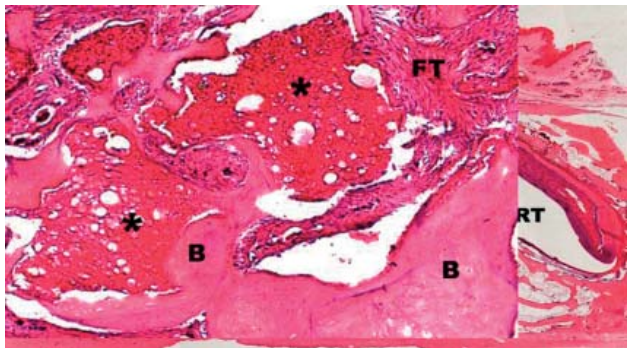

Figura 4
Corte histológico com partículas do biomaterial (asterisco) em contato direto com o tecido ósseo (B) e tecido fibroso (FT) (HE; 40 vezes de aumento).

A média e o desvio padrão de novo tecido ósseo, biomateriais, tecido conjuntivo e outros tecidos para o grupo A e o grupo B em três e seis estão apresentados nas Tabelas 1 e 2. Após a análise dos dados, não foi observado diferença estatisticamente significativa intra e intergrupos nos dois diferentes períodos de cicatrização.

Discussão

O uso de animais em pesquisa experimental deve ser com base em princípios científicos, éticos e legais. Neste estudo, o coelho foi escolhido como modelo experimental devido às semelhanças fisiológicas e metabólicas entre o tecido ósseo desse animal e o de humanos[12] e por apresentar características peculiares como: animal de médio porte, facilitando o transporte e a criação, baixo custo, dócil, pode ser criado somente para fins de pesquisa e não é ameaçado de extinção. Todos os cuidados no emprego deste animal como modelo experimental foram baseados em um estudo de conhecimento das

TABELA 1 – COMPARAÇÃO ENTRE GRUPOS: MÉDIA (± DP) PARA TECIDOS E MUDANÇAS AO LONGO DO TEMPO

	Osso novo (%)	Biomaterial (%)	Tecido fibroso (%)	Outros (%)
Três meses				
Grupo A	28,72 ± 11,81	12,39 ± 12,80	13,52 ± 10,30	45,35 ± 23,04
Grupo B	30,69 ± 19,65	14,54 ± 12,06	5,62 ± 5,08	49,13 ± 22,37
Valor do p	0,94	0,48	0,14	0,84
Seis meses				
Grupo A	23,37 ± 19,02	5,76 ± 3,85	5,15 ± 5,63	65,70 ± 17,82
Grupo B	25,78 ± 22,75	8,70 ± 5,90	7,91 ± 7,20	57,84 ± 17,93
Valor do p	0,87	0,33	0,42	0,52

TABELA 2 – COMPARAÇÃO INTRAGRUPOS: MÉDIA (± DP) PARA TECIDOS E MUDANÇAS AO LONGO DO TEMPO

	Osso novo (%)	Biomaterial (%)	Tecido fibroso (%)	Outros (%)
Grupo A				
Três meses	28,72 ± 11,81	12,39 ± 12,80	13,52 ± 10,30	45,35 ± 23,04
Seis meses	23,37 ± 19,02	5,76 ± 3,85	5,15 ± 5,63	65,70 ± 17,82
Valor do p	0,46	0,60	0,24	0,34
Grupo B				
Três meses	30,69 ± 19,65	14,54 ± 12,06	5,62 ± 5,08	49,13 ± 22,37
Seis meses	25,78 ± 22,75	8,70 ± 5,90	7,91 ± 7,20	57,84 ± 17,93
Valor do p	0,91	0,75	0,24	0,46

características próprias dessa espécie[13]. A escolha do alvéolo de extração para avaliar os biomateriais foi ao encontro de estudos realizados em Odontologia[14-16]. O ciclo de remodelação óssea desses animais é três vezes mais rápido que o do homem[17]; portanto, torna-se difícil a comparação dos resultados histomorfométricos de biomateriais implantados em diferentes espécies.

Durante a instalação dos biomateriais nos alvéolos de extração, optou-se por acomodar e não condensar, uma vez que as fraturas dos grânulos dos biomateriais geralmente estão relacionadas às tensões e deformações geradas em função das cargas aplicadas[18]. A fratura é uma das mais frequentes causas de degradação e falha dos biomateriais, onde se altera o tamanho das partículas como também as dimensões dos macro e microporos, tendo como consequência uma diminuição da área de superfície, interferindo diretamente na adesão e na proliferação celular, assim como no resultado clínico esperado[19].

Os achados histológicos em ambos os grupos, mostraram ausência de células inflamatórias e um íntimo contato entre as partículas dos biomateriais e o novo osso, sendo estas parcialmente ou totalmente envolvidas por ele e com osteoblastos depositando matriz óssea diretamente sobre suas superfícies, indicando que esses biomateriais são biocompatíveis e seguros na sua utilização[20-25]. A parir desses resultados, podemos afirmar que ambos os biomateriais apresentam propriedades osseocondutivas, conforme demonstrado em diferentes estudos[24,26-28]. O íntimo contato das partículas com o tecido ósseo possibilita sua reabsorção e formação de um novo tecido ósseo, uma vez que em casos onde ocorre o encapsulamento do biomaterial por um tecido conjuntivo fibroso torna-se inviável o seu remodelamento ao longo do tempo. Clinicamente, os alvéolos foram totalmente preenchidos por biomateriais no momento da cirurgia (Figura 1c) e histologicamente observou-se uma diminuição do percentual das partículas em ambos os períodos experimentais.

Apesar dos biomateriais utilizados na pesquisa se-

rem de origens diferentes, estudos prévios[10,29] sugerem que as características físico-químicas de ambos são semelhantes. Corroborando com estudo[30], onde se concluiu que o comportamento dos biomateriais está diretamente ligado as suas características, a análise histomorfométrica do presente estudo comprova essa hipótese ao concluir que não houve diferença estatisticamente significante em todos os tecidos observados, assim como nos dois diferentes períodos de cicatrização.

Apesar de não apresentar diferença estatisticamente significante entre os terços de cada alvéolo, o terço coronário mostrou uma presença de tecido conjuntivo maior quando comparados com o terço médio e apical, o que comprova que houve uma migração desses tecidos para o interior do alvéolo. Devido às diferenças no período de cicatrização dos tecidos periodontais, o tecido conjuntivo frouxo e o tecido epitelial migram de forma mais rápida para o interior do defeito ósseo comprometendo regeneração do alvéolo na sua porção cervical[30]. A ausência da utilização de uma membrana, como barreira física, impedindo a proliferação das células do tecido conjuntivo frouxo e epitelial, explica o aumento da quantidade de tecido conjuntivo no terço cervical dos alvéolos analisados.

Conclusão

De acordo com a metodologia empregada, os resultados mostraram nos dois diferentes períodos de tempo, respostas teciduais semelhantes para os dois biomateriais.

Nota de esclarecimento

Nós, os autores deste trabalho, não recebemos apoio financeiro para pesquisa dado por organizações que possam ter ganho ou perda com a publicação deste trabalho. Nós, ou os membros de nossas famílias, não recebemos honorários de consultoria ou fomos pagos como avaliadores por organizações que possam ter ganho ou perda com a publicação deste trabalho, não possuímos ações ou investimentos em organizações que também possam ter ganho ou perda com a publicação deste trabalho. Não recebemos honorários de apresentações vindo de organizações que com fins lucrativos possam ter ganho ou perda com a publicação deste trabalho, não estamos empregados pela entidade comercial que patrocinou o estudo e também não possuímos patentes ou *royalties*, nem trabalhamos como testemunha especializada, ou realizamos atividades para uma entidade com interesse financeiro nesta área.

Endereço para correspondência:
Márcio Baltazar Conz
Rua Professor José de Souza Herdy, 1.160
25071-200 – Duque de Caxias – RJ
Tel.: (21) 3904-4916
conz@ig.com.br

Referências

1. Rabelo GD, de Paula PM, Rocha FS, Jordão Silva C, Zanetta-Barbosa D. Retrospective study of bone grafting procedures before implant placement. Implant Dent 2010;19:342-50.
2. Herford AS, Cooper TC, Maiorana C, Cicciù M. Vascularized connective tissue flap for bone graft coverage. Journal of Oral Implantology 2011;37:279-85.
3. Schropp L, Wenzel A, Kostopoulos L, Karring T. Bone healing and soft tissue contour changes following single-tooth extraction: a clinical and radiographic 12-month prospective study. Int J Periodontics Restorative Dent 2003;23:313-23.
4. Trombelli L, Farina R, Marzola A, Bozzi L, Lijenberg B, Lindhe J. Modeling and remodeling of human extraction sockets. J Clin Periodontol 2008;35:630-9.
5. Mangano C, Piattelli A, Tettamanti L, Mangano F, Mangano A, Borges F et al. Engineered bone by autologous osteoblasts on polymeric scaffolds in maxillary sinus augmentation: Histologic report. Journal of Oral Implantology 2010;36:491-6.
6. Dorozhkin SV. Bioceramics of calcium orthophosphates. Biomaterials 2010;31:1465-85.
7. Van der Stok J, Van Lieshout EMM, El-Massoudi Y, Van Kralingen GH, Patka P. Bone substitutes in the Netherlands - A systematic literature review. Acta Biomaterialia 2011;7:739-50.
8. Alli Poursamar S, Azami M, Mozafari M. Contrllable synthesis and characterization of porous polyvinyl alcohol/hidroxiapatita nanocomposite scaffolds via an in situ colloidal technique. Colloids and Surfaces B: Biointerfaces 2011;84:310-6.
9. Klein M, Goetz H, Pazen S, Al-Nawas B, Wagner W, Duschner H. Pore characteristics of bone substitute materials assessed by microcomputed tomography. Clin. Oral Impl. Res 2009;20:67-74.
10. Conz MB, Granjeiro JM, Soares GA. Physicochemical characterization of six commercial hydroxyapatites for medicaldental applications as bone graft. J Appl Oral Sci 2005;13:136-40.
11. Benliday ME, Kurkcu M, Attila I, Sertdemir Y. Comparison of two different forms of bovine-derived hydroxyapatite in sinus augmentation and simultaneous implant placement: An experimental study. Int j Oral Maxillofac Implants 2009;24:704-11.
12. Frame JW. A convenient animal model for testing bone substitute materials. J Oral Surg 1980;38:176-80.
13. Maia MDC, Monteiro ML, Áscoli FO, Granjeiro JM. The rabbit as an animal model for experimental surgery. Acta cirúrgica Brasileira 2009;24:325-8.
14. Lalani Z, Wong M, Brey EM, Mikos AG, Duke PJ, Miller MJ et al. Spacial and temporal localization of FGF-2 and VEGF in healing tooth Extraction sockets in a rabbit model. Journal of oral Maxillofacial Surgery 2005;63:1500-8.
15. Fisher JP, Lalani Z, Bossano CM, Brey EM, Demian N, Johnston CM et al. Effect of biomaterial properties on bone healing in a rabbit tooth extraction socket model. J Biomed Mater Res 2004;68:428-38.
16. Manso JEF, Mourão CFAB, Pinheiro FALP, Ferreira ML, Silva PC, Schanaider A. Molars extraction for bone graft study in rabbits. Acta Cirúrgica Brasileira 2011;26:66-9.
17. Roberts WE, Turley PK, Brezniak N, Fielder PJ. Bone physiology and metabolism. Calif Dent Assoc J 1987;15:54-61.
18. Hecke MB, Oliveira AG, largura L, Carvalho LMR. Critérios de fratura aplicados a biomateriais e estruturas orgânicas mineralizadas. CBEB 2008:1-4.
19. Ichim I, Li Q, Li W, Swain MV, Kieser J. Modelling of fracture behavior in biomaterials. Biomaterials 2007;28:1317-26.
20. Traini T, Valentini P, Iezzi G, Piattelli A. A histologic and histomorphometric evaluation of anorganic bovine bone retrieved 9 years after a sinus augmentation procedure. Journal of Periodontology 2007;78:955-61.
21. Yildirim M, Spiekermann H, Handt S, Edelhoff D. Maxillary sinus aug¬mentation with the xenograft Bio-Oss and autogenous intraoral bone for qualitative improvement of the implant site: a histologic and histomorphometric clinical study in humans. The International Journal of Oral & Maxillofacial Implants 2001;16:23-33.
22. Piattelli M, Favero GA, Scarano A, Orsini G, Piattelli A. Bone reactions to anorganic bovine bone (Bio-Oss) used in sinus augmentation procedures: a histologic long-term report of 20 cases in humans. The International Journal of Oral & Maxillofacial Implants 1999;14:835-40.
23. Degidi M, Artese L, Rubini C, Perrotti V, Iezzi G, Piattelli A. Microvessel density and vascular endothelial growth factor expression in sinus augmentation using Bio-Oss. Oral Diseases 2006:469-75.
24. Scarano A, Degidi M, Iezzi G, Pecora G, Piattelli M, Orsini G et al. Maxillary sinus augmentation with different biomaterials: a comparative histologic and histomorphometric study in man. Implant Dentistry 2006;15:197-207.
25. Hallman M, Sennerby L, Lundgren S. A clinical and histologic evaluation of implant integration in the posterior maxilla after sinus floor augmen¬tation with autogenous bone, bovine hydroxyapatite, or a 20:80 mixture. The International Journal of Oral & Maxillofacial Implants 2002;17:635-43.
26. Galindo-Moreno P, Avila G, Fernandez-Barbero JE, Aguilar M, Sanchez- Fernandez E, Cutando A et al. Evaluation of sinus floor elevation using a composite bone graft mixture. Clinical Oral Implants Research 2007;18:376-82.
27. Tadjoedin ES, de Lange GL, Bronckers AL, Lyaruu DM, Burger EH. Depro-teinized cancellous bovine bone (Bio-Oss) as bone substitute for sinus floor elevation. A retrospective, histomorphometrical study of five cases. Journal of Clinical Periodontology 2003;30:261-70.
28. Araújo MG, Lindhe J. Ridge preservation with the use of Bio-Oss collagen: A 6-month study in the dog. Clin Oral Implants Res 2009;20:433-40.
29. Conz MB, Granjeiro JM, Soares GA. Hydroxyapatite crystallinity does not affect the repair of critical size bone defects.
30. Kamoi K, Lino M, Ishiguro H. Regeneration therapy for oral disease. Hum Cell 2006;19:76-82.